ATLAS DER SYPHILIS

VON

L. v. ZUMBUSCH

F. C. W. VOGEL, LEIPZIG


1837
ARTES
SCIENTIA
VERITAS
LIBRARY OF THE
UNIVERSITY OF MICHIGAN
TUEBOR

616.95
Z94a

ATLAS DER SYPHILIS

von

Professor Leo v. Zumbusch
München

Mit 63 direkt nach der Natur aufgenommenen farbigen Abbildungen
und 1 einfarbigen Abbildung

LEIPZIG
Verlag von F. C. W. Vogel
1922

Alle Rechte,
namentlich die Übersetzung in fremde Sprachen,
insbesondere ins Polnische und Ungarische,
vorbehalten.

Copyright 1922 by F. C. W. Vogel, Leipzig.

Medical
Historical
Library

Vorwort

Der vorliegende kleine Atlas der Syphilis soll in erster Linie dem Studierenden und dem allgemeine Praxis übenden Arzte dienen; es wurde daher absichtlich vermieden, Ausnahmefälle, Raritäten und atypische Fälle zu bringen. Er soll das enthalten, was wirklich wichtig ist und so ein Behelf für Studium und Praxis sein. Es wurden daher die wichtigsten Erscheinungsformen der Syphilis meist in mehreren Bildern aufgenommen, während Dinge, die so selten sind, daß sie nur der Facharzt mit großem Krankenmaterial oder der Kliniker dann und wann zu sehen bekommt, nicht berücksichtigt worden sind. Die enorme Häufigkeit, mit der die Syphilis jetzt auftritt, mag es nützlich erscheinen lassen, wenn eine handliche Sammlung in dieser Art gebracht wird, die das Bild der Krankheit besser als die genaueste Beschreibung zeigt.

Um das Verständnis zu fördern, wurden auch Bilder des Krankheitserregers nach verschiedenen Darstellungsmethoden, pathologisch-anatomische Bilder und Bilder von den Exanthemen beigefügt, die ab und zu durch die Salvarsan- und Quecksilberbehandlung entstehen. Bis auf die Abbildung der Spirochaetenpräparate, welche nach Aquarellen hergestellt sind, die Fräulein Neresheimer in außerordentlich naturgetreuer Weise am Mikroskop gemalt hat, sind alle Bilder nach dem sogenannten Uvachromverfahren gemacht. Dieses ist eine von Dr. Traube erfundene Methode der Farbphotographie, welche hier zum ersten Male Anwendung für ein medizinisches Bilderwerk findet. Die Bilder sind daher unter Ausschaltung jeder willkürlichen Farbengebung vollkommen zwangsläufig entstanden, sie sind tatsächlich in Farbe hergestellte Photographien. Die Uvachromgesellschaft in München hat sich in dankenswerter Weise um die Herstellung der farbigen Diapositive bemüht, wofür ihr bestens gedankt sei.

Großen Dank schulde ich auch meinen Mitarbeitern Herrn Dr. Saphier, der mir bei der Sammlung und der Zusammenstellung der Bilder behilflich war, und besonders Herrn Dr. Thieme, der den größten Teil der Aufnahmen, oft unter großen technischen Schwierigkeiten, durchwegs in vollendeter Weise gemacht hat. Den Herren Professoren Döderlein, Borst und v. Pfaundler darf ich verbindlichst für die liebenswürdige Überlassung von Kranken und Präparaten zur Abbildung danken.

Rimsting, 4. September 1921
am Chiemsee

L. v. Zumbusch



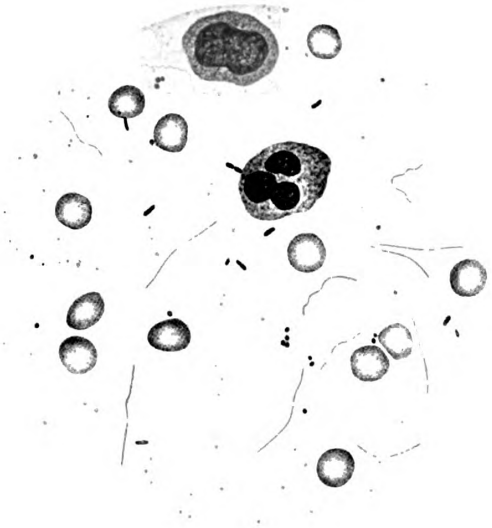

Spirochaete pallida

im Reizserum eines breiten Condyloms. Panchromfärbung im dicken Tropfen nach *Saphier*. Vergrößerung 1500 fach, Zeiß Apochromat.

Die massenhaft vorhandenen, an einer Stelle zusammengeballten Spirochaete pallida sind durch Zartheit der Form und Farbe und die gleichmäßigen steilen Windungen leicht von der plumpen, intensiv roten, unregelmäßig gewundenen, oft fast gestreckten Spirochaete refringens, die ebenfalls reichlich vorhanden ist, zu unterscheiden. Außerdem mehrere rote, zwei weiße Blutkörperchen, plumpe und fusiforme Bazillen usw. als Verunreinigung.

Spirochaete pallida.

Punktatflüssigkeit aus einer Lymphdrüse. Dunkelfeldpräparat, Vergrößerung etwa 1000 fach, Zeiß Apochromat.

Die lebenden Krankheitserreger sind reichlich vorhanden, gegen links unten sind sie wie ein Medusenhaupt zusammengeballt um irgend ein Körperchen.

Man sieht viele rote, rechts von der Mitte ein weißes Blutkörperchen, und kleinste Körperchen nicht näher bestimmbarer Art.



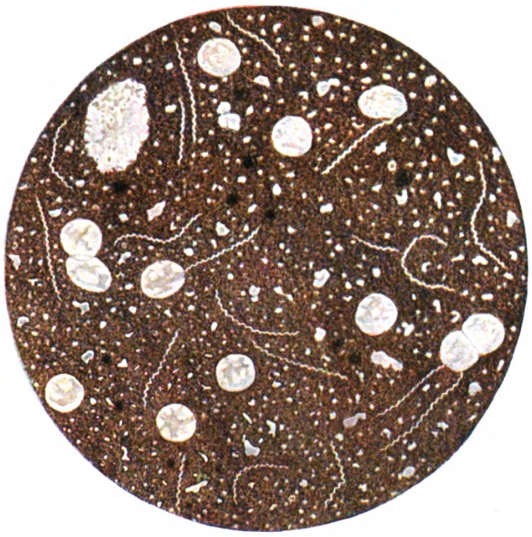

Spirochaeta pallida.

Punktatflüssigkeit aus einer Lymphdrüse. Tuscheverfahren nach ***Burri***, Vergrößerung 1500-fach. Zeiß Apochromat.

In dem feinkörnigen braunschwarzen Tuschgrund heben sich die sehr zarten Spirochäten deutlich ab, charakteristisch sind die gleichmäßigen, steilen Windungen. Außerdem sieht man viele rote, (links oben) ein weißes Blutkörperchen und nicht näher definierbare Corpus cula.

Spirochaete pallida,

aus einem Primäraffekt. Färbung nach ***Levaditi-Saphier***, Vergrößerung 1500fach, Zeiß Apochromat.

Man sieht, besonders in den Gefäßwänden und im Bindegewebe meist parallel zu den Fasern die Spirochaeten; die Form ist dieselbe wie auf den anderen Bildern, nur sehen sie durch die Versilberung dicker (plumper) aus. Vereinzelt (rechts unten) sogenannte gestreckte Formen.

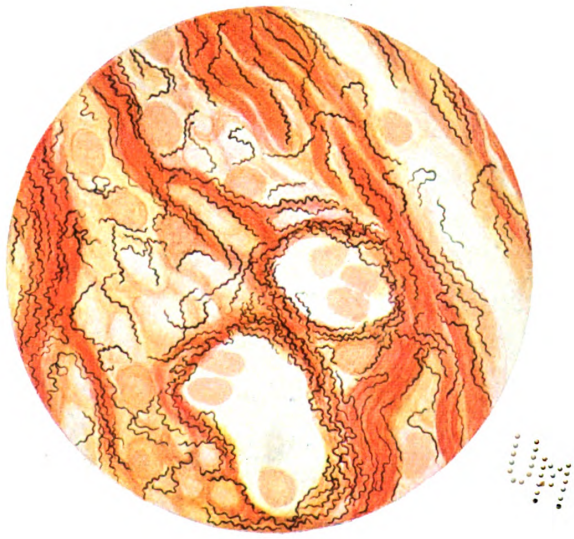

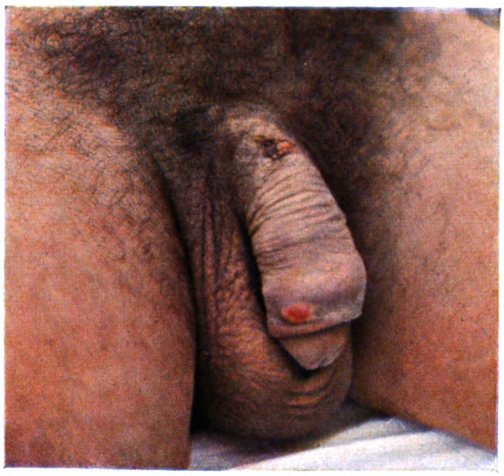

Primäraffekte

an der Haut des Gliedes. Oben, nahe der Wurzel, liegt der eine, er ist mit einer Kruste bedeckt. Am äußeren Vorhautblatt sieht man einen zweiten; er ist rundlich, fingernagelgroß und hat einen nur leicht geschwollenen Rand. Seine Oberfläche zeigt die charakteristische braunrote Farbe, sie ist glatt und glänzend.

Multiple Primäraffekte

an der Haut des Gliedes. Sie zeigen alle die gleiche Beschaffenheit, ähnlich dem auf Bild 1. Es kam in diesem Fall zur Entwicklung mehrerer Primäraffekte, weil der Kranke wegen Scabies viele zerkratzte Stellen am Glied hatte; in eine Reihe derselben sind Spirochaeten bei einem Coitus hineingelegt. Die Vorhaut ist stark geschwollen. (Phimose.)

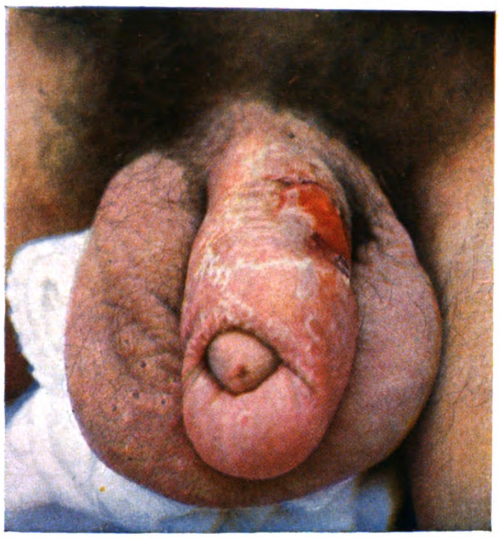

Großer Primäraffekt

am Glied mit starker allgemeiner Schwellung des ganzen Gliedes. Der Primäraffekt fällt durch die Größe und unregelmäßige Form auf.

Die starke Schwellung der ganzen Umgebung (indurativ es Oedem) ist eine nicht zu selten erscheinende Begleiterscheinung des Primäraffektes. Die Schwellung ist derb, nicht teigig eindrückbar, die geschwollenen Partien sind kühl, nicht druckschmerzhaft. Die Schwellung entsteht fast zugleich mit dem Primäraffekt in der vierten Woche und bleibt dann ziemlich unverändert bis ins Sekundärstadium hinein bestehen, dann verliert sie sich.

Großer, zum Teil geschwürig zerfallener Primäraffekt,

an der Corona glandis, dem Sulcus coronarius und besonders am inneren Vorhautblatt. Die braunrote Oberfläche ist zum Teil durch aufgelagertes, schmierig eitriges Sekret überdeckt, da und dort ist es nicht bei einer flachen Erosion geblieben, sondern es sind manche Stellen geschwürig zerfallen.

Verlag von F. C. W. Vogel, Leipzig

An dem rechten und linken Labium maj. je ein

Primäraffekt,

links ganz gegen hinten, rechts mehr vorne. Das rechte große und kleine Labium ist geschwollen, das kleine drängt sich zwischen den großen Labien hervor. (Induratives Oedem). Ein dritter, nicht so charakteristisch entwickelter Primäraffekt hat seinen Sitz im hinteren Teil der rechten Genitocruralfalte.

Ulcera mixta glandis penis.

Ein großer Teil der Eichel ist bedeckt von konfluierenden, unregelmäßig geformten Geschwüren mit zackigem, gerötetem Rand und eitrig belegtem, zernagt aussehendem Grund. Die Geschwüre sind klinisch nur als weicher Schanker erkennbar, erst der Nachweis der Spirochaete pallida im Reizsekret zeigt, daß es sich um Mischgeschwüre handelt.

Ulcera mixta.

Die weichen Geschwüre, in großer Zahl am Genitale und in dessen Umgebung angeordnet, sind hier sehr klein. Zum Teil, besonders in den Genitocruralfalten sind sie follikulär (durch Eindringen der Erreger in den Haarbalg entstanden). Das Aussehen gestattet auch hier die Diagnose Syphilis I noch nicht, diese wurde vielmehr erst durch den Spirochaetennachweis gestellt.

Ulcus mixtum gangraenosum.

Großes Schankergeschwür im Sulcus coronarium; es hat das Frenulum zerstört. Das Bild ist hier so, daß einerseits Syphilis nur bakteriologisch festzustellen war, andererseits aber auch das Ulcus molle nicht rein entwickelt ist. Dieses ist vielmehr durch eine Mischinfektion brandig geworden, die ihrerseits auch mit der Syphilis nichts zu tun hat.

Primäraffekt an der Brust

einer Frau. Er hat dieselben klinischen Eigenschaften wie die am Genitale lokalisierten. Die braunrote Farbe und der livide Hof sind sehr charakteristisch entwickelt.

Primäraffekt,

sehr großer,

an der Unterlippe. Die starke Schwellung der Umgebung, der Glanz und die braunrote Farbe der Erosion läßt die Diagnose sehr leicht erscheinen.

Abgeheilter Primäraffekt

nahe dem Gelenk zwischen erstem und zweitem Glied des linken Zeigefingers. Man sieht nur mehr eine verfärbte Hautstelle. Die Abheilung des Herdes ist spontan eingetreten, da der Kranke sich schon im Sekundärstadium der Syphilis befindet; man sieht am Thorax deutlich die schmutzigroten Flecken eines makulösen Syphilids; besonders stark an den Flanken.

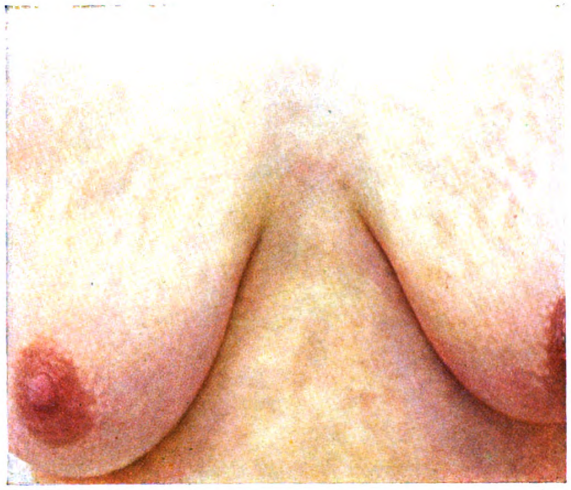

Roseola,

sehr stark entwickelt

(maculöser Syphilid) an der Brust einer Frau. Frisches Sekundärstadium.

Maculöses Exanthem

des frischen Sekundärstadiums. Einzelne Herde sind intensiver verfärbt und prominieren auch ein wenig (Übergang zu maculo-papulösem Exanthem).

Maculo-papulöses Exanthem.

Zwischen sehr intensiv dunkelroten Knötchen sieht man in viel dichterer Anordnung verschwommene Flecken an der Haut. (Recente secundäre Syphilis.)

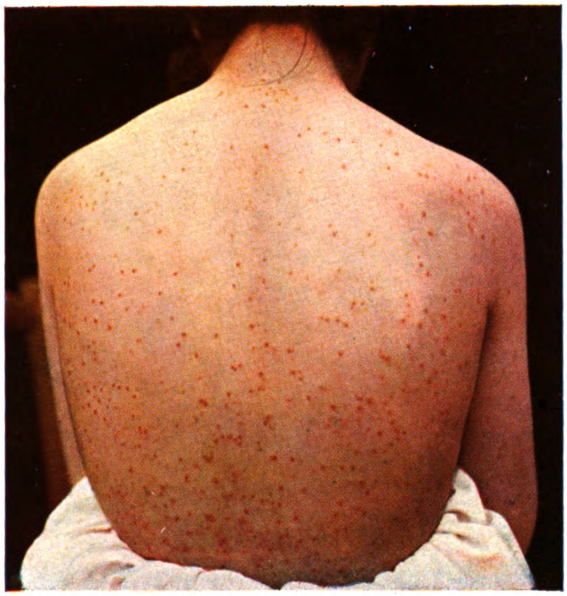

Sehr dicht angeordnetes
Knötchensyphilid
am Rücken. Da und dort sieht man die Herde nicht ganz regellos zerstreut, sondern in öfter gekrümmten Reihen oder Kreisen angeordnet. Dies deutet darauf, daß es sich um einen Recidivausschlag handeln dürfte.

Kleinpapulöses Syphilid

(Lichen syphiliticus),
Nahaufnahme
Die Knötchen sind braûnrot, zum Teil sehr klein, ihre Größe wechselt sehr, da und dort sind sie dicht in Gruppen zusammengedrängt. In der am schärfsten eingestellten mittleren Partie des Bildes sieht man deutlich das Hautrelief, was auf die Größe der Herde schließen läßt.



Papulo-crustöses Syphilid,

späteres Sekundärstadium. Die Herde sind knötchenförmig, bei manchen, besonders den größeren, besteht starke Exsudation, so daß den Knötchen Borken aufgelagert sind. Schwere Syphilisform.

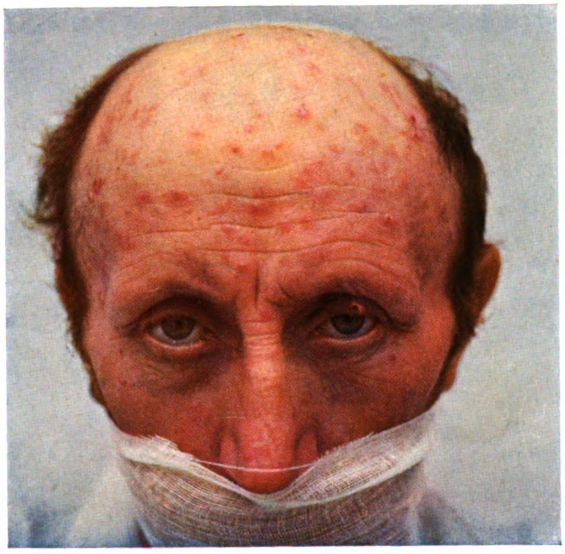

Papulo-pustulöses Syphilid,

Sekundärstadium, schwererer Verlauf. Der Ausschlag ist über den ganzen Körper verbreitet, am reichlichsten an der Stirne (Corona Veneris). In den größeren Herden besteht starke entzündliche Exsudation, so daß die Epidermis abgehoben ist und die Herde eine Pustel tragen.

Gruppiert auftretendes Knötchensyphilid.

Recidivform, schwerer Verlauf. Da und dort sieht man um ein größeres Knötchen eine Reihe kleinerer dicht gedrängt angeordnet.

Squamöses psoriasisartiges Syphilid,

sehr schwerer Fall von sekundärer Syphilis. Die Infiltrate sind massenhaft, breiten sich flächenhaft aus und fließen zusammen. Sie tragen dicke, serös durchtränkte Schuppen, wo sich diese ablösen, tritt Nässen ein.

Sekundäre Syphilis,

Recidivfall. Annuläre Papeln im Nacken und in der Mitte des Rückens. Die Herde sind mit dünnen Krusten bedeckt, in der Mitte der größeren Herde Einsenkungen infolge Rückbildung, daher die Ringform.

Recidiv von sekundärer Syphilis.

Infiltrate in den Handflächen, besonders deutlich rechts. Außerdem papulöse Herde in den Kniekehlen, in deren Umgebung die Haut leichte Reizung zeigt. Letztere ist nicht spezifischer Natur, die Papeln treten deutlich hervor.

Sekundäre Syphilis.

Plantarsyphilid (sog. Psoriasis plantaris). Die erbsengroßen Infiltrate sind durch ihren braunen Farbenton sehr leicht zu erkennen.

Alopecia specifica,

sekundäre Syphilis. Die über den ganzen behaarten Kopf verbreiteten kleinen, unscharf begrenzten kahlen Stellen und die nicht sichtbar veränderte Haut sind charakteristisch. Bei der (nicht syphilitischen) Alopecia areata sind die kahlen Stellen größer, scharf begrenzt, entweder solitär, oder unregelmäßig zerstreut.

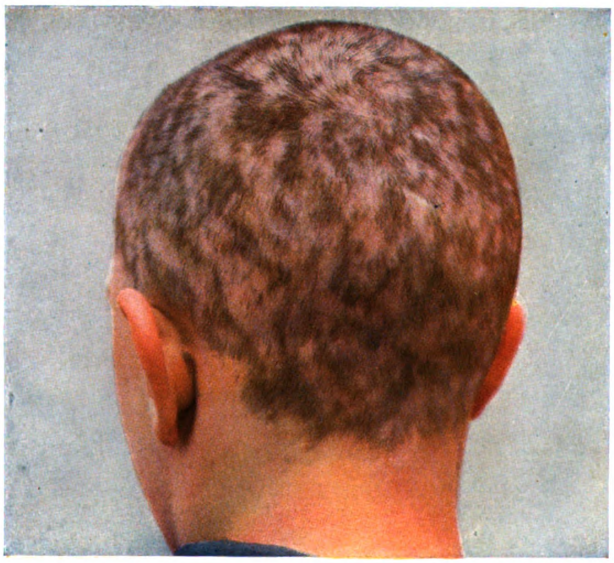

Sekundäre Syphilis,

Papeln am Genitale, charakteristisch für Recidivformen im Gegensatz zu den ausgebreiteten Exanthemen der recenten sekundären Syphilis. Die Knötchen treten in großer Menge an einzelnen Körperstellen auf, besonders am Genitale, um den Anus, im Gesicht usw. Meist nahe den Körperöffnungen und dort, wo sich zwei Hautflächen berühren.

Sekundäre Syphilis,

Papeln am Genitale, ähnliches Bild wie Figur 1; hier sind auch Knötchen an der Innenseite der Oberschenkel.

Sekundäre Syphilis,

Recidiv. Breite Papeln (Condylomata lata) am Genitale und Anus. Durch Schmutz und Schweiß (Aneinanderliegen von zwei Hautflächen) sind die Knoten aufmazeriert und gereizt, so daß es zur Verlängerung der Papillen kommt, wie bei einer Warze. Die Oberfläche ist nässend, sie sondert stinkendes Sekret ab.

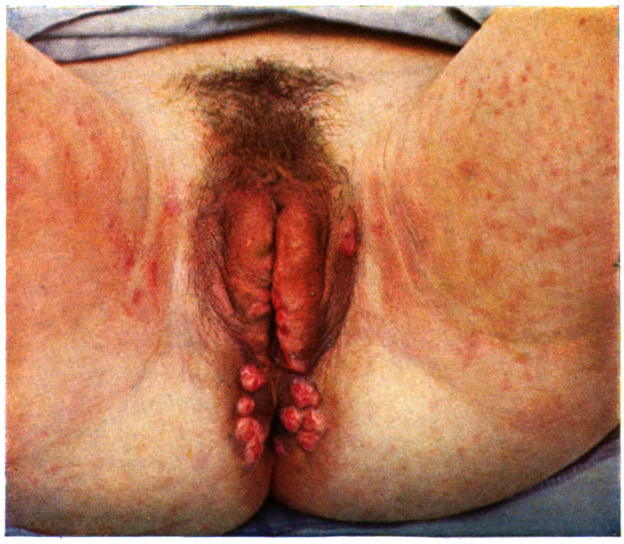

Sekundäre Syphilis,

Condylomata lata, ähnlich Fig. 3. Hier sind die Knoten nicht so zahlreich, aber sehr groß; durch das Sekret, welches abfließt, ist die Haut der Innenseite der Oberschenkel entzündlich gereizt.

Sekundäre Syphilis,

große Papeln um den Mund. Schwere Recidivform. Zum Teil sind die Herde oberflächlich erodiert, nässend und mit Krusten bedeckt.

Syphilis II tuberosa.

Dem obenstehenden Falle ähnlich. Die Herde sind aber noch wesentlich größer und zeigen deutliche Neigung zum Zerfall. Infolge davon sind sie mit mißfarbigen Krusten bedeckt, die sich in Schichten dick aufeinanderlagern (Rupia syphilitica).

Syphilis II

mit framboesieartigen Wucherungen am Munde (ältere Lues II). Durch den Reiz von Sekret und Speichelflüssigkeit bilden sich ab und zu auf den syphilitischen Infiltraten Wucherungen der Papillen aus, so daß die Oberfläche höckerig, warzenartig, zerklüftet wird. Diese Gebilde werden oft sehr groß, durch das Nässen aus der mangelhaft mit Epithel bekleideten Oberfläche belästigen sie erheblich. An der Oberlippe flache, aber auch beträchtlich große Papeln.

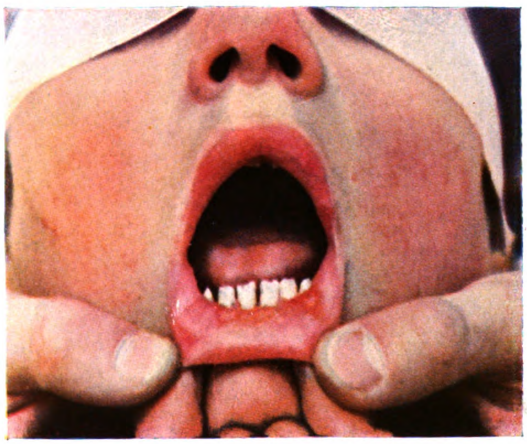

Syphilis II.

Papeln am linken Mundwinkel und der Lippenschleimhaut. Recidivform. Das feine Epithel über den Infiltraten hat sich abgehoben, die Fläche näßt und ist lebhaft rot, in der Mitte leicht gelblich belegt.

Syphilis II.

Papeln der Zunge, Recidivform. Die Herde heben sich von der normalen Umgebung deutlich ab. Sie sind scharf begrenzt, fast fingernagelgroß, rundlich, unregelmäßig zerstreut und dunkler gefärbt.

Syphilis II. Leukoderma nuchae.

Die Haut des Halses und Nackens ist überpigmentiert; auf dieser dunkleren Fläche heben sich verschwommene, unscharf begrenzte hellere Stellen ab. Außer dieser Pigmentverschiebung ist keine Veränderung der Haut zu sehen.

Salvarsanexanthem.

Gesicht, Hals, Arme, Teile des Stammes zeigen Rötung und Schwellung. Diese ist zum Teil flächenhaft, zum Teil bestehen kleine rote Flecken.

Quecksilberexanthem.

Universelle fleckige Rötung, da und dort zu größeren Flächen confluierend. Die Rötung ist intensiver als bei der nebenstehend abgebildeten Kranken, die Schwellung nicht so stark.

Übergangsform von sekundärer zu tertiärer Syphilis.

Gruppiertes Syphilid (lenticuläres Syphilid) am Rücken. Die massenhaften linsen- bis fast erbsengroßen Knötchen umsäumen in Kreisform eine Fläche, die früher befallen war. Die Haut dortselbst ist wenig verändert, ganz zarte narbige Atrophie.

Derselbe Krankheitsherd, Nahaufnahme. Man sieht die gelbbraunen Knötchen, welche, solange sie frisch sind, flache Halbkugelform haben, im Zustand der Rückbildung angeflacht erscheinen und mit Schuppen bedeckt sind.

Lenticuläre Syphilide

an beiden Beinen. In der Mitte der ergriffenen Partien sieht man nur Pigmentationen am Rand zwischen solchen, die manchmal sehr intensiv sind, die lebhaft rotbraunen Infiltrate, die auf der Höhe der Entwicklung stehen.

Serpiginöses (tertiäres) Syphilid.

Aus der Ausdehnung der Narbe sieht man, wie sich der Prozeß schon über eine beträchtliche Hautpartie hingezogen hat, auf einer Seite fortschreitend, auf der anderen abheilend. Der Rand des Herdes zeigt die frischen Erscheinungen: Dunkel braunrote, dichtzusammengedrängte Infiltrate, die starke Neigung zum Zerfall haben, daher mit Krusten und Borken bedeckt sind.

Syphilis III.

Ulceröse Syphilis, Gummen der Haut. An der Nase sieht man gegen oben noch frische Geschwüre mit steil abfallendem Rand, im übrigen ist der Herd vernarbt. Der Herd in der linken Wangen- und Halsgegend viel größer, landkartenartig unregelmäßig, die mittleren Anteile narbig, an den Rändern mehrfach noch frische Erscheinungen, mit Borken bedeckte Geschwüre.

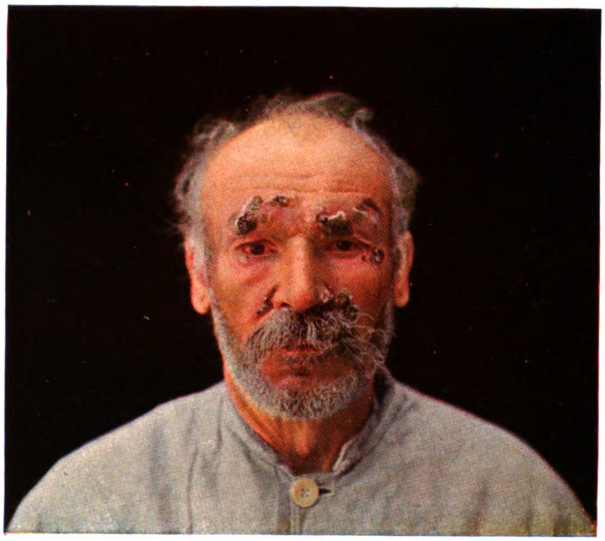

Ulceröse Syphilis III.

An der Stirne, dem linken äußeren Augenwinkel und an der Nase große, geschwürig zerfallende Herde, welche mit geschichteten mißfarbigen Borken bedeckt sind (Rupia).

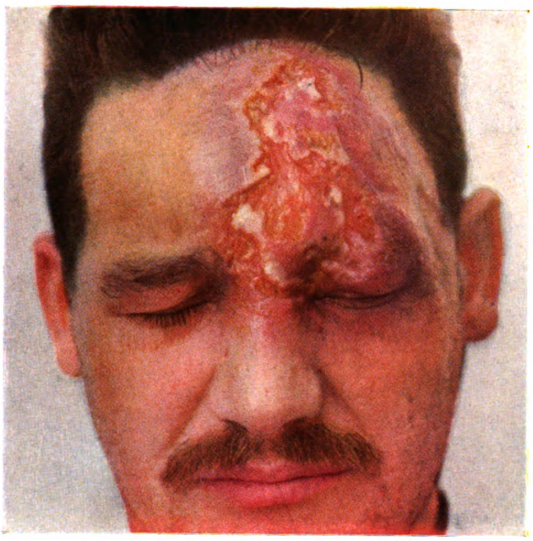

Syphilis III ulcerosa.

Von einem Gumma der Stirne aus, das in der Mitte des jetzt bestehenden Krankheitsherdes seinen Sitz hatte, breitet sich der Prozeß nach allen Richtungen aus. Vielfach, am meisten an den Rändern, sind beträchtliche Ulcerationen vorhanden. Die bräunliche Farbe der Geschwüre, der teilweise vorhandene, mißfarbige Belag an ihrem Grund sind die Kennzeichen.

Syphilis III ulcerosa.

An der Streckseite des linken Arms serpiginös angeordnete große Geschwüre, zum Teil tief bis ins Unterhautzellgewebe reichend. Daneben verfärbte Narben in beträchtlicher Ausdehnung.

Tertiäre Syphilis

der Haut und Muskulatur. Am Rükken einzelne ulcerierte Gummen, dazwischen mächtig gewulstete Narben. Die Muskulatur des linken Oberarms, besonders der Musculus triceps zeigt deutliche Zerstörungen, der Arm hat stark an Umfang abgenommen. Die Haut ist in diesem Bereich auch zum Teil mit gummösen Geschwüren besetzt, zum Teil hochgradig narbig verändert. Es besteht Contractur im Ellbogengelenk.

Ulceröse tertiäre Syphilis

der Haut und des Knochens an der Stirne. Die Haut ist zum Teil geschwürig zerfallen, zum Teil narbig. In der Gegend des linken Stirnhöckers sieht man in ungefähr Markstückgröße den toten Knochen (Sequester) bloßliegen. Die Nekrose des Knochens entsteht durch Zugrundegehen des Periosts.

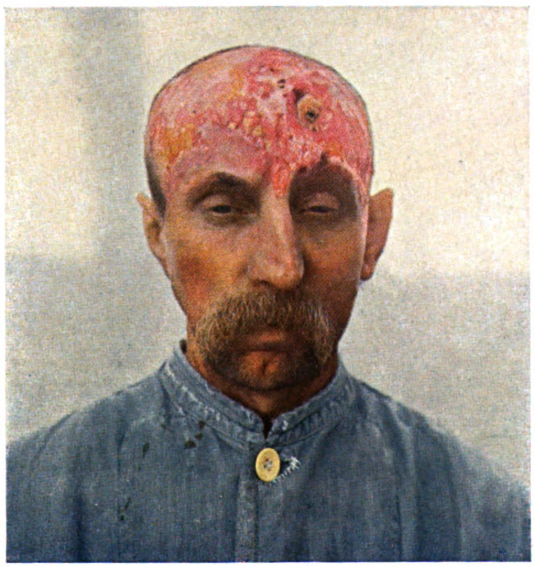

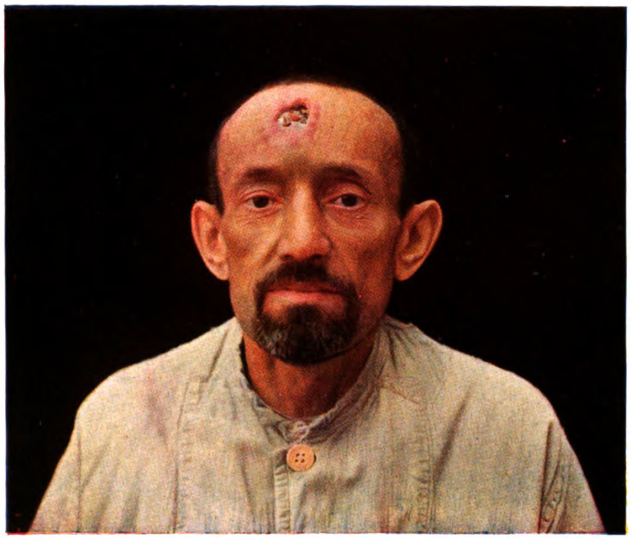

Ulceröse tertiäre Syphilis.

Bloßliegender Sequester an der Stirne nach Gumma des Periosts. Die Hauterscheinungen sind vernarbt.

Gumma der Zunge.

Das Geschwür mit dem rotbraunen, zum Teil belegten Grund zeigt von oben her bereits Heilung; dadurch hat es die für tertiär syphilitische Bildungen charakteristische Nierenform bekommen.

Tertiäre Syphilis.

Gummen in den Lymphdrüsen. Das Gumma ist erweicht und durchgebrochen, es hat sich in ein Geschwür verwandelt.

Angeborene Syphilis.

Durch gummöse Prozesse sind Zerstörungen an der Stirn, besonders aber den Vorderarmknochen und Unterschenkeln entstanden. Am rechten Ellbogen und linken Schienbein bloßliegende Sequester.

Besonders charakteristisch die Gesichtsbildung (Nase, Mund), vor allem aber die nach vorne konvexe Krümmung der Tibien.

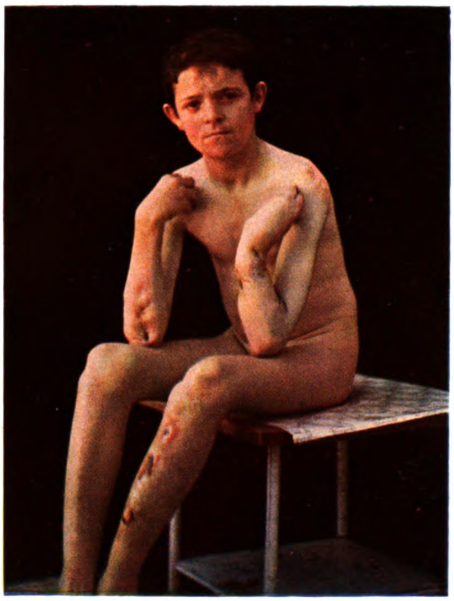

Angeborene Syphilis.

Zerstörung des knöchernen Nasengerüsts und großer Teile der Haut der Nase und deren Umgebung, die Haut ist durch Narbe ersetzt. Die Unterlider sind durch die Schrumpfung der Narbe ektropioniert. Auf den Narben neuerlicher geschwüriger Zerfall.

Angeborene Syphilis

Sattelnase, mangelhafte Entwicklung der mittleren Teile des Oberkiefers und Deformation des Mundes.

Angeborene Syphilis.

Ulcerierte Papeln von großer Ausdehnung am Gesäß.

Angeborene Syphilis.

Reichliches, teils fleckiges, teils papulöses Exanthem an Gesicht, Stamm und Extremitäten. Infiltrate an den Fußsohlen.

Lappenleber.

Präparat von einem Fall tertiärer Syphilis.

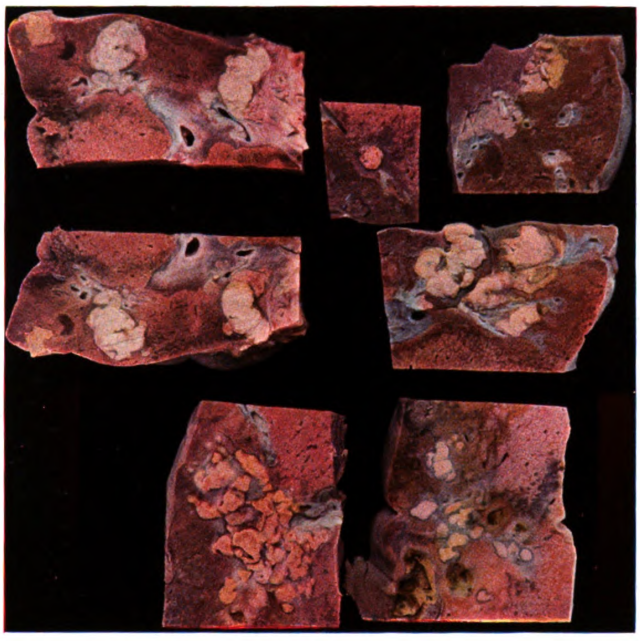

Gummöse Syphilis der Leber.

Die kranken Teile sind durch hellere Farbe kenntlich, die Gummen bilden teils solitäre Herde, teils sind sie zusammengedrängt und durchsetzen große Teile des Lebergewebes.

Hodengumma.

Das Gumma hebt sich auf dem Querschnitt als graurötliche, scharf begrenzte Masse deutlich ab.

Aortitis syphilitica.

Verfärbung, Unebenheit und eigentümliche Zeichnung der Intima.

Aneurysma Aortae.

Während der absteigende Teil der Aorta wenig angegriffen ist, zeigt sich eine mächtige Erweiterung vom Herz bis über den Arcus aortae hin. Die Klappen sind verändert, ebenso in hohem Maße das Innere des Aneurysma.

Syphilitische Knochenveränderungen.

Verdickung der einen Tibia durch apponierende Periostitis. Dasselbe und Verkrümmung (Lues congenita) an der links befindlichen. Bei einem Schädel Defekt des Schädeldachs, bei den andern teils Knochenauflagerung, teils Defekte, die aber nur die Lamina externa betreffen.



UNIVERSITY OF MICHIGAN
3 9015 07691 7858